Aus dem Zahnärztlichen Institut der Universität Marburg
Direktor: Professor Dr. Hans Fliege.

Über Grösse und Ausdehnung der analgetischen Zone bei Injektion anästhetischer Lösungen in das Foramen incisivum

und über das Ergebnis der Untersuchungen an 306 mazerierten Schädeln.

INAUGURAL-DISSERTATION

ZUR ERLANGUNG DER DOKTORWÜRDE
IN DER ZAHNHEILKUNDE
DER HOHEN MEDIZINISCHEN FAKULTÄT
DER PHILIPPS-UNIVERSITÄT MARBURG

vorgelegt von

Karl Löke
approb. Zahnarzt aus Groß-Ilsede in Hannover

Marburg (Lahn) 1935
Buchdruckerei Hermann Bauer

Angenommen von der Medizinischen Fakultät
der Universität Marburg am 25. Oktober 1935

Referent: Prof. Dr. H. Fliege.

Gedruckt mit Genehmigung der Fakultät.

R. UNIV.
BIBLIOTHEEK
LEIDEN

Meiner lieben Mutter.

Digitized by the Internet Archive
in 2026

https://archive.org/details/IA41554421_0009

Die Möglichkeit, schmerzlos operieren zu können, ist neben der aseptischen und antiseptischen Wundbehandlung von größter Wichtigkeit für die Entwicklung der neueren Chirurgie und ihrer Nachbargebiete gewesen. Die ersten Versuche, schmerzstillende Mittel zur örtlichen Betäubung anzuwenden, gehen bis in das Altertum zurück. Die alten Aerzte versuchten z. B. durch Abbinden der Extremitäten oder durch das Einwirkenlassen von Kälte das Gebiet, in dem operiert werden sollte, unempfindlich zu machen. Die Erfolge, die mit Hilfe dieser Methoden erreicht wurden, und die sich im Laufe der Zeit natürlich auch verbesserten, waren aber bis zur Auffindung des Kokain im Jahre 1884 äußerst gering. Durch das Kokain hat die örtliche Betäubung in wenigen Jahren einen ungeahnten Aufschwung genommen und hat heute eine derartig überragende Bedeutung gewonnen, daß sie in der operativen Zahnheilkunde fast ausschließlich angewandt wird (nach Braun).

In der Zahnheilkunde unterscheidet die Marburger Schule End- und Leitungsanaesthesie. Bei der Endanaesthesie wird bukkal in die Umschlagsfalte und palatinal in Höhe der Wurzelspitze injiziert. Hierdurch werden die Nervenendapparate kurz vor ihrer Endausbreitung für kurze Zeit reversibel gelähmt. Eine weit größere Bedeutung als diese Art der Anaesthesie hat die Leitungsanaesthesie gewonnen, die darin besteht, daß die zugehörigen Aeste des Trigeminusnerven am Stamm aufgesucht werden und dort mit dem Anaesthetikum überschwemmt werden. Der Vorzug besteht darin, daß durch einen Einstich und eine geringe Menge der anaesthesierenden Flüssigkeit große Gebiete schmerzlos gemacht werden können; ferner kann durch diese Methode der Einstich in entzündetes Gebiet vermieden werden.

Die Leitungsanaesthesie für rein zahnärztliche Eingriffe wird am Oberkiefer von der Marburger Schule vor dem Foramen palatinum maius, vor dem Foramen infraorbitale und im Foramen incisivum ausgeübt.

Mir ist aufgegeben, die Größe und Ausdehnung der auftretenden analgetischen Zone bei Einspritzung in das Foramen incisivum zu prüfen.

Das Foramen incisivum liegt in der Mittellinie des harten Gaumens und zwar an der Spitze des Zwischenkiefers, also hinter den mittleren Schneidezähnen. Es besteht aus einem oder mehreren Kanälen, die von dem harten Gaumen zu dem Nasenboden verlaufen und zwar in schräger Richtung von hinten unten nach vorne oben. In dieser Richtung muß auch bei der Injektion die Nadel geführt werden.

Sicher und Tandler schreiben über das Foramen: „Gerade an der Grenze zwischen dem niedrigen und dem hohen Anteil der Crista — und diese Stelle entspricht der Vereinigungsstelle des embryonalen Os incisivum mit dem eigentlichen Oberkiefer — beginnt knapp neben der Mittellinie ein kurzer schräger, nach vorne, innen und unten verlaufender Kanal, der in der Nähe des unteren Randes der medialen Nahtfläche in einer Furche ausläuft, daher vereinigt sich hier in seinem ovalen Endstück der Canalis incisivus mit dem der anderen Seite zur gemeinsamen Ausmündung am Foramen incisivum. Zu erwähnen wäre noch, daß die nasale Fläche des Gaumenfortsatzes, also der Nasenboden, vor dem Eingang in den Canalis incisivus in der Regel deutlich gegen die Nasenhöhle zu ansteigt, sodaß dadurch auch am Lebenden die Lage des Eingangs des Canalis incisivus deutlich bestimmt. werden kann."

Ueber den Bau des Foramen führt Sicher aus: „Da die beiden Canales incisivi, die in der Nasenhöhle getrennt jederseits neben der Scheidewand beginnen, in ihrem Verlauf durch den harten Gaumen sich zu einem unpaaren Kanal vereinigen, der mit dem unpaaren Foramen incisivum ausmündet, sind die beiden Nervi nasopalatini in ihrem weiteren Verlauf nunmehr durch Bindegewebe geschieden."

Hofer äußert sich: „Es ist, wie jeder aus praktischer Erfahrung weiß, sehr schwer, ein Depot von Anaesthetika im Frontzahnbereich unter die sehr fest gewebte Gaumenschleimhaut zu bringen. Den gleichen Effekt, wie die beschriebene Anaesthesie kann nur eine Injektion direkt ins Foramen incisivum haben. Dieser Effekt kann bisweilen aber dadurch in Frage gestellt werden, daß der Kanal durch ein knöchernes Septum in eine linke und rechte Hälfte zerlegt wird. Man gelangt vom Foramen incisivum daher öfter mit der Nadel nur in einen der beiden Semikanäle und erreicht dadurch nur eine einseitige Ausscheidung des Nasopalatinus."

Wetzel berichtet über das Foramen incisivum: „Am vorderen Ende der Gaumennaht sehen wir eine Oeffnung, das Foramen incisivum, das in einen paarigen, am Boden der Nasenhöhle ausmündenden Kanal führt, den Canalis incisivus. Vom Foramen incisivum aus sieht man stets an kindlichen Schädeln, nicht immer an den Schädeln Erwachsener, eine Naht gegen die Grenze zwischen dem Eck- und äußeren Schneidezahn hin verlaufen, die wichtige Sutura incisiva (Goethische Naht)."

Wetzel schreibt dann weiter an einer anderen Stelle: „In der Medianebene stoßen die beiden Processus alveolares in der Sutura intermaxillaris aneinander. Sie ist dicht hinter den Schneidezähnen gewissermaßen erweitert zum Foramen incisivum, dem Eingang in den Canalis incisivus. Der Kanal gabelt sich nach aufwärts und öffnet sich am Boden der Nasenhöhle neben dem Septum. Im Bereiche des Processus alveolaris und nach vorn von der Ausmündung der beiden Canales incisivi erhebt sich die Crista nasalis am Boden der Nasenhöhle zu einer höheren Leiste, Crista incisiva. — Der Canalis incisivus bezeichnet das Ende des Zwischenkiefers, zu welchem die Crista incisiva und der Nasenstachel gehört. Seine hintere Grenze am harten Gaumen ist nur zuweilen deutlich."

Diese Angaben, daß das Foramen incisivum ein unpaarer Kanal sei und in seinem Verlaufe durch den harten Gaumen, oder wie auch angegeben ist, erst am Boden der Nasenhöhle

paarig würde, beschreibt auch Kantorowicz. Nur Hofer erwähnt bei der intranasalen Anaesthesierung des Nasopalatinus den paarigen Canalis incisivus.

Kantorowicz äußert: „Einstich hinter der Mittellinie, wenige Millimeter hinter den Schneidezähnen in die Papilla incisiva, wobei man leicht in den hier unpaaren Canalis incisivus eindringt."

Da über die verschiedenen Abweichungen des Foramen incisivum von der Norm nur wenig bekannt geworden ist, und die Ansichten über den Bau des Foramen sehr verschieden sind, habe ich es für notwendig angesehen, mir über Bau, Lage und Form des Foramen an mazerierten Schädeln genaue Kenntnisse zu verschaffen, zumal die Ausführung der Injektion am Patienten eine genaue Beherrschung der topographisch-anatomischen Lage des Foramen voraussetzt. — Durch das Entgegenkommen von Herrn Professor Dr. Nauck, Direktor des Anatomischen Instituts der Universität Marburg, konnte ich die Schädelsammlung dieses Instituts genau studieren und hatte so Gelegenheit, an 306 mazerierten Schädeln die Lage des Foramen incisivum genauer zu bestimmen. Leider war es mir an Hand der vorgefundenen Aufzeichnungen des Anatomischen Instituts nicht möglich, Alter und Geschlecht der Schädel festzustellen, sodaß über eventuelle Veränderungen des Foramen vom jugendlichen zum senilen Schädel wenig gesagt werden kann. Die unter jeder Abbildung angeführte Nummer ist die Nummer, unter welcher der Schädel in der Sammlung des Anatomischen Instituts zu finden ist.

Meine Untersuchungen haben ergeben, daß das Foramen in 69% der Fälle aus einem Kanal besteht (Abb. 1—3); 13,06% haben 2 Kanäle (Abb. 4—7); 11,1% haben 3 Kanäle (Abb. 8—9) und 6,2% haben 4 Kanäle (Abb. 10—11). Außerdem fand sich ein Foramen mit 5 Kanälen (Abb. 12) und 1 Schädel hatte sogar 6 Kanäle (Abb. 13).

Die Kanäle liegen bei dem paarigen Foramen meistens nebeneinander (Abb. 4), sie können aber auch schräg hintereinander (Abb. 6), oder sogar ganz hintereinander liegen (Abb. 7). Bei den Oberkiefern, wo das Foramen aus 3 Kanä-

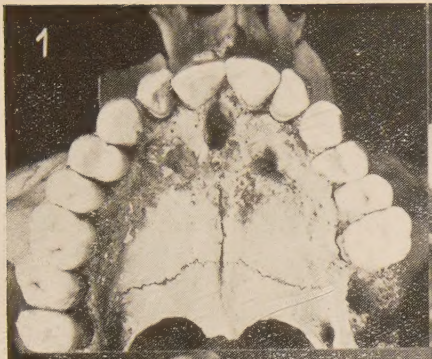

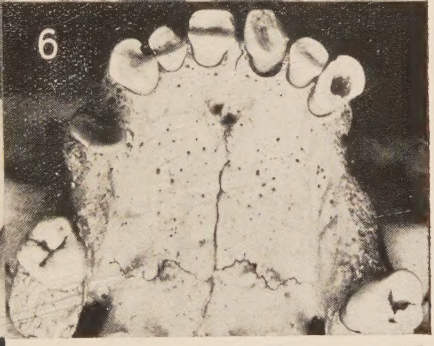

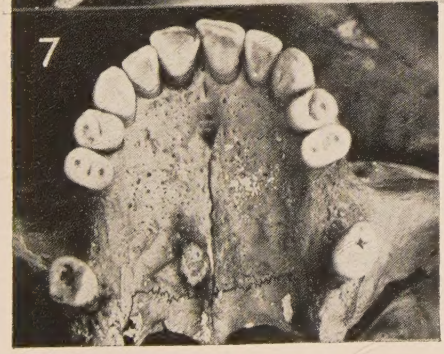

1. Schädel 28. Foramen beginnt hinter den Schneidezähnen, ein sehr guter Kanal, Größe des Foramens 1,2 : 06.
2. Schädel 99. Das Foramen beginnt zwischen den beiden leeren Alveolen. Ein Kanal.
3. Schädel A. S. I. 35. Foramen nur angedeutet, kaum sichtbar. Ein Kanal.
4. Schädel 68. 2 Kanäle, die nebeneinander liegen. Starke Knochenlamelle zwischen den Kanälen.
5. Schädel A. S. I. 25. 2 Kanäle von verschiedener Größe.
6. Schädel 3254. 2 Kanäle, die schräg hintereinander liegen. Kanäle liegen weit zurück.
7. Schädel A. S. 2120. 2 Kanäle, die hintereinander liegen.

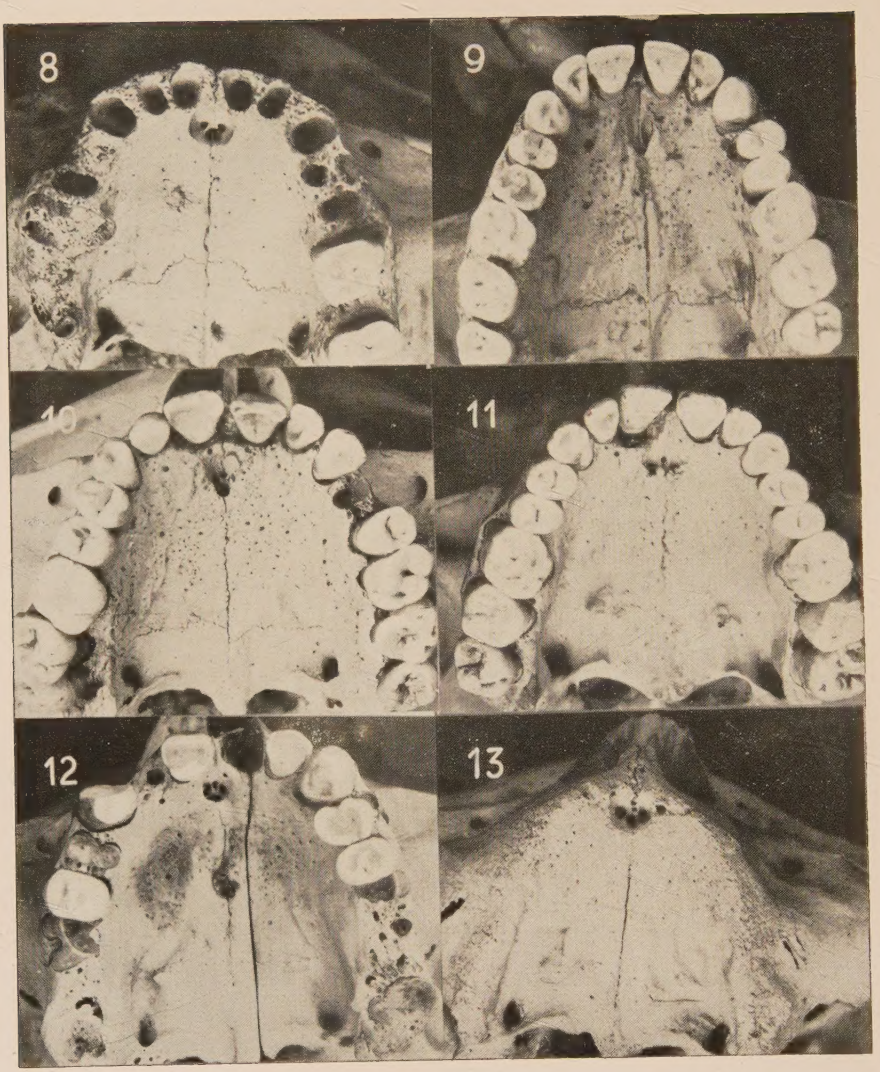

8. Schädel 3105. 3 Kanäle. Grubenförmige Vertiefung im harten Gaumen, in deren Tiefe sich 3 Kanäle befinden.
9. Schädel 62. 3 Kanäle, die weit zurückliegen.
10. Schädel A. S. 3206. 4 Kanäle von verschiedener Größe.
11. Schädel 819 i (Jude). 4 Kanäle. Die vertikalen und die horizontalen Kanäle sind von gleicher Größe.
12. Schädel 112a. 5 Kanäle. Schnitt durch leere Alveole des mittleren Sehneidezahnes. Das Foramen liegt auf der Gaumennaht.
13. Schädel 3264. 6 Kanäle. In der grubenförmigen Vertiefung 3 große und 2 kleine Kanäle, 1 großer Kanal am Rande der Vertiefung.

len besteht, ist in der Mehrzahl der Fälle die Anordnung so, daß den Schneidezähnen am nächsten 2 kleinere Kanäle in gleicher Höhe liegen, denen palatinalwärts ein großer Kanal folgt (Abb. 8 und 9). Diese Anordnung kann auch umgekehrt sein, oder der Kanal, der allein liegt, kann kleiner sein, als die beiden, die sich auf gleicher Höhe befinden. Bei den Schädeln mit 4 Kanälen liegen meistens 2 Kanäle auf der Gaumennaht und 2 seitlich davon in gleicher Höhe (Abb. 10 und 11). Die beiden Kanäle, die in der gleichen Ebene liegen, sind für gewöhnlich von gleicher Größe und von gleichem Bau. —

Bei Rundschädeln mit breiter Gesichtsform hat das Foramen in der Regel eine runde Form, während bei Langschädeln mit schmaler Gesichtsform eine mehr ovale Form des Foramen die Norm zu sein pflegt.

Die Größe des Foramen ist außerordentlichen Schwankungen unterworfen, wie auch v. Lenhossek angegeben hat, der schreibt, daß „bei dünnem atrophischen Typus des harten Gaumens das Foramen in der Querrichtung bis 1 cm groß sein kann". Derartige Fälle sind auch von mir gefunden. Schädel, bei denen das Foramen eine Weite von $^3/_4$ cm hat, sind keine Seltenheit. Auf der anderen Seite gibt es wieder Schädel, wo das Foramen ausgeprägt klein ist, so klein, daß man hier kaum noch von einem Foramen sprechen kann; es ist nur angedeutet.

Die Lage des Foramen bestimmt Moral am Lebenden dadurch, daß er die distalen Kanten der beiden Canini untereinander verbindet und auf dieser Linie eine Mittelsenkrechte errichtet, die senkrecht zur Kauebene sein muß.

So ähnlich versucht auch Härtel die Lage zu bestimmen: „Der Einstich liegt in der Kreuzung der Mittellinie mit der Verbindungslinie der beiden Canini auf dem harten Gaumen."

Diese Angaben habe ich an mazerierten Schädeln nachgeprüft. In der weitaus größten Anzahl der Fälle führen die angegebenen Methoden zum Ziel. Abweichungen habe ich festgestellt, wenn das Foramen direkt hinter den Schneide-

zähnen seinen Anfang nimmt, oder ausgesprochen weit zurückliegt. Bei unbezahnten senilen Oberkiefern ist durch den Schwund des Alveolarkammes das Foramen meistens in unmittelbare Nähe der Kaukante gerückt, oder liegt sogar der Kaukante auf.

Für die Indikationsstellung der Leitungsanaesthesie ist es natürlich von Wichtigkeit, zu wissen, welche Gebiete die einzelnen Nerven und besonders der Nervus nasopalatinus Scarpae, der ja durch das Foramen incisivum seinen Austritt zum harten Gaumen nimmt, versorgt. Ich möchte deshalb, bevor ich über die Injektion und deren Technik schreibe, einen kurzen Ueberblick über die Nerven geben, die den Oberkiefer innervieren.

Der Oberkiefer gehört ganz in das Gebiet des 2. Trigeminusastes, der durch das Foramen rotundum aus dem Schädel tritt und seinen Weg durch die Flügelgaumengrube zum Oberkiefer nimmt. Nach v. Lenhossek wird die bukkale Seite des Alveolarfortsatzes von der Mittellinie bis zum 1. Prämolaren ausschließlich vom Nervus infraorbitalis und den im vorderen Teil des Kanals aus diesem entspringenden Nervi alveolares medius und anterior innerviert. Die Molarzähne und ihre bukkale Schleimhautpartie erhalten ihre Nerven von den am Tuber eintretenden hinteren Alveolarnerven. Das Gebiet der beiden Prämolaren wird bukkal gemeinsam von den vorderen und hinteren Alveolarnerven versorgt. Von der Medianlinie bis zur Mitte des medialen Schneidezahnes beteiligen sich auch einzelne Aeste der anderen Seite an der Innervation der Schleimhaut. An der lingualen Seite des Oberkiefers beherrscht der Nervus palatinus anterior das Feld; er innerviert nicht nur den ganzen harten Gaumen, sondern auch die Gingiva aller Zähne bis auf die 4 Incisivi, die, entsprechend dem Zwischenkiefergebiet, vom Nervus nasopalatinus Scarpae ihre sensiblen Nerven erhalten.

Der Nervus nasopalatinus Scarpae gehört zu den Nervi nasales posteriores septi und gelangt nur mit seinem Endast zum harten Gaumen und benutzt dazu, wie schon erwähnt wurde, das Foramen incisivum. Er ist hauptsäch-

lich der Nerv der Nasenscheidewand und des Nasenhöhlenbodens und innerviert am harten Gaumen das Gebiet der 4 Schneidezähne. Nach Braun und Läwen sind die Nerven des harten Gaumens an der Innervation der Pulpen und Wurzelhaut nicht beteiligt, während Fischer die Beziehungen des Nasopalatinus zu den Pulpen besonders hervorhebt und darin die Wichtigkeit der Injektion ins Foramen incisivum sieht. Er schreibt: „Von Bedeutung ist die Anaesthesie des Nasopalatinus wegen seiner Beziehungen zu den Pulpen der Schneidezähne. Es treten aus dem Stamm dieses Nerven auch Fasern zu den Pulpen dieser Zähne, sodaß die Plexusanaesthesie in der Spina nasalis auch deshalb von Wert ist."

Der gleichen Ansicht wie Fischer ist auch Hofer, der die Beziehungen dieses Nerven zu den Pulpen der mittleren und seitlichen Schneidezähne festgestellt hat, und zwar an bloßliegenden Pulpen, deren Empfindlichkeit nach Ausschaltung des Nasopalatinus bedeutend herabgesetzt waren.

Sicher vertritt den Standpunkt, daß diese Anastomosen für die mittleren Schneidezähne vorhanden sind: „Die Anastomose, die regelmäßig den Nervus nasopalatinus bei seinem Eintritt in den Canalis incisivus mit dem Plexus dentalis superior verbindet, leitet manchmal Fasern des ersteren zu den Pulpen und zur apikalen Umgebung des mittleren oberen Schneidezahnes; so können Zähne trotz beiderseitiger Infraorbitalanaesthesie in manchen Fällen sensibel bleiben."

Vor und nach der Injektion in das Foramen incisivum wurden bei den Patienten faradische Untersuchungen gemacht, und ich habe feststellen können, daß die Empfindlichkeit der Pulpen in jedem Falle stark herabgesetzt ist bei den mittleren Schneidezähnen, weniger bei den seitlichen und in einigen Fällen auch noch ganz gering bei den Eckzähnen, sodaß man annehmen kann, daß die Anastomosen des Nasopalatinus mit dem Plexus dentalis vorhanden sind.

Die Injektionen wurden mit der von Seidel angegebenen und von Fliege näher beschriebenen Rekordspritze, die am Zahnärztlichen Institut zu Marburg benutzt wird, ausgeführt. Die Spritze besteht aus einem Glaszylinder, einem aufschraub-

baren Kopf und einem Kolben aus Metall und besitzt den Vorzug der leichten Sterilisierbarkeit und Zerlegbarkeit. Als Kanüle wurde die Carsen-Gold-Kanüle genommen, die 23 mm lang ist, 18 mm aus ihrem Schaft herausragt und im Durchmesser 0,45 mm dick ist. — Der Kopf des Patienten wurde weit zurückgelegt und der Sitz des Stuhles soweit zurückgekippt, daß immer ein guter Ueberblick über das Injektionsgebiet vorhanden war. Eine an mir selbst ausgeführte Injektion durch die Papilla incisiva, wie sie von Fischer und Port Euler angegeben ist, war derartig schmerzhaft, daß ich sie für meine Patienten glatt ablehnen mußte.

Fischer schreibt darüber: „Seinem Verlauf entsprechend muß die Hohlnadel genau über der Papilla incisiva eingestochen und im spitzen Winkel zum Wurzelverlauf der Schneidezähne von vorn unten nach hinten eingeführt werden."

Port Euler äußert sich ähnlich: „Man geht mit der Kanüle direkt von der Papilla incisiva schräg nach oben und rückwärts durch das Foramen in den Kanal und injiziert."

Ich bediente mich der Injektion, die zuerst von Sicher angegeben ist, und die auch von Moral und anderen beschrieben ist. Der Einstich wurde seitlich der Papilla incisiva gemacht und in dem Maße, wie die Anaesthesie eintrat, wurde langsam in sie vorgedrungen. Unter dauerndem leichten Druck wurde dann die Kanüle in den Kanal geführt, sodaß das Mittel der Nadelspitze immer vorauslief. Auf diese Weise habe ich erreicht, daß die Schmerzen bei den Patienten gering und gut zu ertragen waren. Injiziert wurden 2 ccm.

Als Anaesthetikum wurde das im hiesigen Institut gebräuchliche Novocain genommen, und die Versuche mit einer 2%igen Novocain-Kochsalzlösung ausgeführt, der auf 3 ccm 2 Tropfen Suprarenin der synthetischen Lösung 1 : 1000 mit dem Dosierungsgefäß nach Seidel (Tropfengröße 1/33 ccm.) zugesetzt wurden. Die Novocain-Kochsalzlösung wurde bereitet durch Lösung einer D-Tablette der I. G.-Farbenwerke in 10 ccm sterilem, destilliertem Wasser.

Die Injektion im Foramen incisivum wurde ausgeführt,

wenn es galt, im Frontzahngebiet des Oberkiefers zu extrahieren, Pulpen zu exstirpieren oder Kavitäten zu präparieren. 17 Injektionen wurden von mir gemacht. Die Wirkung am harten Gaumen reichte immer bis zu den seitlichen Schneidezähnen einschließlich, in einigen Fällen bis zu den Eckzähnen, wo wohl die Sensibilität herabgesetzt war, aber so unvollkommen, daß von einer Anaesthesie im Eckzahnbereich nie hätte die Rede sein können. Die Wirkung in dem erwähnten Bezirk war nach 6—7 Minuten, wie durch Abtasten mit einer stumpfen Sonde festgestellt wurde, vollständig vorhanden. Labial war durch die Injektion keine Wirkung festzustellen. Meine faradischen Untersuchungen haben ergeben, daß durch die Injektion die Pulpensensibilität herabgesetzt war, und zwar war die Wirkung bei den mittleren Incisiven am größten. Bei den Eckzähnen konnte nur noch eine geringe Wirkung der Injektion nachgewiesen werden. Nach ungefähr 30 Minuten wurde die Wirkung der Injektion langsam schwächer, und die volle Empfindlichkeit war nach ca. 60 Minuten wieder vorhanden. Da die labiale Gingiva durch die Injektion in keiner Weise analgetisch geworden war, konnte an eine Extraktion oder Exstirpation nicht gedacht werden. Nach abgeschlossener faradischer Untersuchung wurde labial in die Umschlagsfalte $1^1/_2$ ccm über den zu behandelnden Zahn injiziert. Nach kurzer Zeit war die Wirkung so vollkommen, daß in jedem Falle schmerzlos operiert werden konnte.

Palatinal reichte die Grenze der analgetischen Zone $^1/_2$ bis 1 cm hinter das Foramen incisivum und zog sich im Bogen zu den Eckzähnen bzw. zu den seitlichen Incisiven. Diese Zone erstreckte sich auf beide Kieferhälften, ganz gleich ob links oder rechts der Papilla incisiva eingestochen wurde.

Von meinen Untersuchungen möchte ich folgende Fälle anführen:

1. Versuch: Patient K. L., 26 Jahre, männlich. Injektion in das Foramen incisivum.

Einstich r e c h t s von der Papilla incisiva. Die Injektion wird von einem Assistenten des Instituts ausgeführt. Nach

5 Minuten ist die volle Wirkung vorhanden. Die analgetische Zone liegt am harten Gaumen $^1/_2$ cm hinter dem Foramen und verläuft zu der distalen Kante der Eckzähne. Bei der Untersuchung mit dem faradischen Strom wird festgestellt, daß die Pulpensensibilität von Eckzahn zu Eckzahn einschließlich herabgesetzt ist. Die Wirkung der Anaesthesie ist nach ca. 60 Minuten verschwunden. Die Papilla incisiva ist nach Stunden noch schmerzempfindlich.

2. Versuch: Patient K. L., 26 Jahre, männlich, Injektion in das Foramen incisivum.

Einstich l i n k s von der Papilla incisiva.

Die Injektion wird wiederum von einem Assistenten ausgeführt.

Die Erscheinungen sind wie bei Versuch 1. Die analgetische Zone erstreckt sich wieder symmetrisch auf beide Kieferhälften. Dauer der Anaesthesie ca. 70 Minuten. Die Papilla incisiva ist am nächsten Tage noch schmerzempfindlich.

3. Versuch: Patient H. Sch., 25 Jahre, männlich. Klinische Diagnose: Pulpitits acuta simplex totalis bei $\underline{1|}$.

Therapie: Excavieren der kariösen Dentinmassen, Exstirpation der Pulpa.

Injektion in das Foramen incisivum.

Die faradische Untersuchung nach 10 Minuten ergibt, daß die Sensibilität der Pulpen herabgesetzt ist bei den Schneidezähnen; der an Pulpitis erkrankte mittlere rechte Schneidezahn ist in seiner Sensibilität nur wenig herabgesetzt. Die Exstirpation kann erst nach der später erfolgten labialen Injektion in die Umschlagsfalte vorgenommen werden. Am harten Gaumen reicht die analgetische Zone $^3/_4$ cm hinter das Foramen incisivum und reicht bis zu dem distalen Ende der seitlichen Schneidezähne. Labial ist keine Wirkung festzustellen.

4. Versuch: Patient E. Sch., 21 Jahre, weiblich. Klinische Diagnose: Reaktionslose Wurzel bei $\underline{1|1}$.

Therapie: Extraktion der Wurzeln $\underline{1|1}$.

Injektion in das Foramen incisivum.

Die Wirkung palatinal ist nach 5 Minuten vorhanden und geht bis zu den seitlichen Schneidezähnen einschließlich. $^1/_2$ cm hinter der Einstichstelle ist der harte Gaumen wieder sensibel. Labial wird keine Wirkung verspürt. Die Extraktion der Wurzeln durch die alleinige Injektion in das Foramen incisivum ist schmerzlos nicht durchführbar.

5. Versuch: Patient E. L., 24 Jahre, weiblich. Klinische Diagnose: Reaktionslose Wurzeln bei 2, 1|.

Therapie: Extraktion der Wurzel bei 2, 1|.

Injektion in das Foramen incisivum.

Bei Prüfung der Pulpensensibilität mit Hilfe des faradischen Stromes bei 1|1, 2, 3 ergibt sich, daß sämtliche Pulpen weniger reagieren, als vor der Injektion. Labial ist keine Wirkung festzustellen. Am harten Gaumen reicht die analgetische Zone bis zur Mitte der Eckzähne und palatinal $^1/_2$ cm hinter die Einstichstelle. Eine Extraktion durch die alleinige Injektion in das Foramen incisivum ist nicht durchführbar.

Scharlau hat die Zone, die durch den Nervus nasopalatinus ausgeschaltet wird, dadurch bestimmt, daß er den Nervus palatinus anterior anaesthesiert. Die Gegend, die mit voller Sensibilität erhalten bleibt, bezeichnet Scharlau als das Gebiet des Nervus nasopalatinus. Seine Ergebnisse stimmen mit meinen Untersuchungen überein. Den Einstich in das Foramen incisivum lehnt er wegen der großen Schmerzhaftigkeit ab.

Härtel glaubt, die aus dem Foramen incisivum kommende Innervation durch submuköse Infiltration der Umgebung des Foramen zu unterbrechen. —

Hofer hat für die Anaesthesie des Nasopalatinus eine intranasale Methode angegeben. Der Vollständigkeit halber möchte ich sie hier anführen. Kantorowicz ist der Ansicht, daß diese intranasale Methode zahnärztlich nicht in Betracht kommt.

Die intranasale Methode nach Hofer: „Wir benutzen zum Einstich die 4 cm lange Nadel wie für die Leitungsanaesthesie. Die Kanülenspitze aber muß präpariert sein. Dringen wir nämlich mit dem langen Schlitze der Nadel in die dünne Nasenschleimhaut, bleibt gewöhnlich ein Teil des Oehrs außerhalb derselben. Bei Anwendung auch des leisesten Druckes dringt aber die Flüssigkeit durch den Gewebswiderstand bei dem Teil des Oehrs durch, der außerhalb der Schleimhaut geblieben, rinnt durch den unteren Nasengang und durch die Choanalöffnung in den Rachen des Patienten.

Ferner soll der Injektionsdruck nicht forciert werden, es kann sonst eine direkte Sprengung der zarten Schleimhaut eintreten. Zunächst werden dem Patienten links und rechts in den unteren Nasengang Kokaintupfer oder Alypintupfer eingelegt, und wenige Minuten daselbst belassen, um den Einstich in die sensible Nasenschleimhaut unempfindlich zu machen. Nach Spreizung des Septums und Nasenflügels mit dem Spekulum sucht man sich den Recessus nasopalatinus, jene hart am Septum liegende trichterförmige Einziehung der Schleimhaut. Nun sticht man die Nadel möglichst senkrecht ein, setzt dann die gefüllte Rekordspritze auf und injiziert ohne starken Druck ca. 1 cm^3 Novocain-Adrenalin jederseits. In 10 Minuten, oft schon früher, tritt die Anaesthesie ein. Durch die Ausschaltung beider Nasopalatini reichte die anaesthetische Zone am Gaumen gewöhnlich nur auf die unmittelbare Umgebung der Papilla incisiva, die hyperaesthetische Zone bis zur Distalkante der lateralen Schneidezähne."

Port Euler glaubt, durch Einlegen eines Wattebausches mit Psicain oder Psicobenyl die nötige anaesthetische Wirkung zu erzielen. „Man kann auch den Nervus nasopalatinus anaesthesieren, wo er vom Septum kommend den unteren Nasengang passiert, um in den Canalis incisivus zu gehen. Man injiziert hier nur selten, sondern legt lieber einen Wattebausch mit Psicain oder Psicobenyl in den unteren Nasengang. Der Nerv liegt hier nahe der Schleimhautoberfläche, sodaß man mit der oberflächlichen Anaesthesie gute Wirkung erzielt."

Kühns hat nach der Injektion in das Foramen incisivum bei einem Patienten eine anämische Zone im Gesicht bis zur Stirnhaargrenze beobachtet. Diese Fälle sind anscheinend äußerst selten. Ich habe selbst derartige Beobachtungen nicht machen können. In der Literatur habe ich derartige Erscheinungen nicht gefunden. Kühns selbst schreibt auch nur von einem Fall, den er beobachtet hat und schildert ihn folgendermaßen: „Etwa 5 Minuten nach der Injektion trat bei der Pat. O. am 12. 7. 17 eine von der Lippe bis zur Haargrenze aufsteigende anämische Zone ein. Sie breitete sich zu 1/3 auf der rechten, zu 2/3 auf der linken Oberlippe aus,

stieg dann höher, umfaßte die ganze Nasenspitze und hielt sich dann, die Mittellinie nur um einige Millimeter überragend, vorwiegend links von der Mittellinie der Nase. Sie breitete sich links etwa 5 mm oberhalb der Plica nasolabialis in unregelmäßig gezackter Linie bis zur Mitte des Infraorbitalrandes aus. Diesem Fleck gegenüber, scheinbar nicht mit ihm in Verbindung stehend, breitete sich ein 2 cm langer, 1 cm breiter anämischer Fleck aus, der bis zum lateralen Augenwinkel reichte. Die erstere Zone stieg nun in ca. 1 cm Breite in gerader Richtung bis zur Haargrenze an."

Kühns erklärt diesen Fall und glaubt, daß durch die Verletzung der Arteria nasopalatina oder eine diese begleitende Vene das Gift durch die Arteriae nasales posteriores septi oder die begleitenden Venen über die Flügelgaumengrube zu der Arteria infraorbitalis gelangt sei und so die anämische Zone hervorgerufen wäre.

Seidel ist der Ansicht, daß diese anämischen Gebiete durch einen Gefäßkrampf verursacht wurden: „Es ist falsch, beim Auftreten der von H. Kühns eingehend beschriebenen, scharfrandigen, weißen Flecke der Gesichtshaut anzunehmen, daß ein Gefäß angestochen sei, und daß man die Injektion in dieses Gefäß gemacht habe. Die ungewollte Einspritzung in ein Gefäß zeichnet sich durch leichte Benommenheit des Patienten und schlechte Anaesthesie aus. Dagegen ist bei Auftreten der weißen Flecke die Anaesthesie normal und das Allgemeinbefinden unverändert. Es erscheint daher richtiger, diese Bilder als traumatisch segmentären Gefäßkrampf (Küttner und Baruch), der durch Berührung der Nadel mit der Außenwand einer kleinen Arterie ausgelöst wird, zurückzuführen. „Einmaliger Druck mit feinster Nadel auf eine Arteriole bewirkt Dauerkontraktion bis zu einer Viertelstunde. (H. Stegmann)"."

Wie wir gesehen haben, ist die Zone, die durch den Einstich in das Foramen incisivum ausgeschaltet wird, verhältnismäßig klein für eine Leitungsanaesthesie. Da eine labiale Injektion bei chirurgischen Eingriffen immer vorgenommen werden muß, also sowieso 2 Einstiche gemacht werden müssen,

ist die Frage aufzuwerfen, ob nicht durch eine einfache Endanaesthesie dieselben Erfolge erzielt werden, wie durch den Einstich in das Foramen incisivum. Bei Extraktionen und Exstirpationen wird man in jedem Falle zur Endanaesthesie greifen und damit sicher schmerzlos und schonend zum Ziele kommen. Für die Eröffnung palatinaler Zysten, sowie für die Exstirpation benigner und maligner Tumoren, bei Wurzelspitzenresektionen, bei der Entfernung retinierter Zähne, also bei solchen Eingriffen, die eine ausgiebige Resektion des Alveolarfortsatzes erfordern, wird nur die Leitungsanaesthesie, und zwar der Einstich in das Foramen incisivum die nötige Wirkung und den geforderten Erfolg haben. Durch die faradischen Untersuchungen habe ich feststellen können, daß Nervenfasern aus dem Foramen incisivum an die Frontzähne des Oberkiefers abgegeben werden. Diese Fasern auszuschalten, gelingt nur durch den Einstich in das Foramen incisivum. Diese Beobachtung wurde mir von Herrn Professor Dr. Fliege bestätigt, der nie unterläßt, trotz der Schmerzhaftigkeit der Injektion, in das Foramen incisivum zu injizieren, wenn es gilt, z. B. eine Wurzelspitze abzutragen.

In der Literatur habe ich die verschiedensten Ansichten und Meinungen über den Wert der Injektion in das Foramen incisivum zur Anaesthesierung des Nervus nasopalatinus gefunden.

Nach Fischer ist die Injektion in den Canalis incisivus zwar schmerzhaft, aber für die Vorderzähne von so großer Wichtigkeit, daß ihre Anwendung in der Regel geboten ist. Durch die tiefe Einspritzung bis hoch in den Nasenboden wird die labiale Infiltration wesentlich unterstützt, und es kommt zu einer sicheren und tiefen Anaesthesie der Frontzähne.

Hofer empfiehlt für größere Eingriffe die Anaesthesie des Nervus nasopalatinus nach der von ihm angegebenen intranasalen Methode. Er ist auch der Ansicht, daß bei größeren operativen Eingriffen die Endanaesthesie nicht ausreicht.

Sicher, Scharlau und Mayrhofer widerraten der Injektion, weil sie schmerzhaft ist und nur geringe Vorteile der Endanaesthesie gegenüber bietet. Sicher schreibt darüber: „Der Schmerz bei dem Einstich und bei der Injektion in das straffe und sehr nervenreiche Gewebe ist nämlich verhältnismäßig groß. Dabei ist das Gebiet, welches durch die Injektion an den Nervenstrang analgetisch wird, so klein, daß eine Hälfte auch durch eine infiltrierende Anaesthesie von ihrem Mittelpunkte aus leicht anaesthesiert werden kann. Sticht man die Nadel hinter den kleinen Schneidezahn, etwa 10 mm von seinem Zahnfleischrand entfernt, ein und injiziert dort, dann ist durch diese Infiltrationsanaesthesie das Gebiet des Nervus nasopalatinus der einen Seite völlig ausgeschaltet und erspart die schmerzhafte Injektion in das Foramen incisivum, ohne die Wirkung der Anaesthesie zu verschlechtern."

Kantorowicz hält die Endanaesthesie für die Extraktion der Zähne des Oberkiefers für ausreichend. Ueber die Injektion für das Foramen incisivum schreibt er: „Die Injektion am Foramen incisivum wird selten geübt, da sie schmerzhaft ist, und nicht mehr leistet, als die gingivale Methode."

Müller und Widmann vermeiden ebenfalls den Einstich in das Foramen. Sie injizieren nur an beiden Seiten der Papilla incisiva: „Sind mehrere Frontzähne z. B. 2 nebeneinanderstehende Incisivi und der folgende Caninus zu anaesthesieren, so wird über den lateralen Incisivus ein Depot von $1^1/_2$ ccm³ labial angelegt. Auf der Innenseite ebenfalls ein Depot von $^1/_2$ cm³ dicht neben der Papilla incisiva. Unmittelbar hinter der Papille befindet sich das Foramen incisivum, wo die Endausbreitung des nasopalatinus beginnt. Wir anaesthesieren diese zum Incisivenbereich gehörenden Nerven, indem wir beidseitig der Papille $^1/_2$ cm³ injizieren."

Williger vermeidet ebenfalls wegen der auffallenden Empfindlichkeit den Einstich in die Papilla incisiva. Er hält es für besser, unmittelbar daneben ein wenig Flüssigkeit einzuspritzen. Er erwähnt auch die Anastomosen, die die Mittellinie von der anderen Seite her überschreiten. Bei größeren

Eingriffen empfiehlt er, auf der anderen Seite auch noch ein Depot anzulegen, oder unter dem Lippenbändchen durch nach der anderen Seite mit einer Injektion zu gehen.

Zusammenfassung.

I. Meine Untersuchungen an mazerierten Schädeln in der Sammlung des Anatomischen Instituts haben ergeben:

1. In 69% der Fälle besteht das Foramen incisivum aus 1 Kanal, in 13,1% aus 2 Kanälen, in 11,1% aus 3 Kanälen, in 6,2% der Fälle wurden 4 Kanäle gefunden. Außerdem wurde je ein Schädel mit 5 und 6 Kanälen beobachtet.
2. Die Form des Foramen bei Schädeln mit langer schmaler Gesichtsform ist oval, bei breiten quadratischen Gesichtern rundlich.
3. Die Größe des Foramen kann so klein sein, daß nur eine Andeutung vorhanden ist; auf der anderen Seite sind Ausmaße von $^3/_4$ cm keine Seltenheit.
4. Das Foramen incisivum kann hinter den Schneidezähnen seinen Anfang nehmen, oder 2—3 cm zurückliegen.
5. Bei zahnlosen Oberkiefern liegt das Foramen nahe an der Kaufläche, oder sogar auf der Kaufläche.

II. Meine 17 Untersuchungen an Patienten zur Bestimmung der analgetischen Zone beim Einstich in das Foramen incisivum hatten folgendes Ergebnis:

1. Die Grenze der analgetischen Zone reicht in allen Fällen palatinal bis zu den seitlichen Schneidezähnen, in 7 Fällen bis zu den Eckzähnen. Nach distal reicht die Zone $^1/_2$ bis 1 cm hinter das Foramen incisivum. Die analgetische Zone erstreckt sich symmetrisch auf beide Oberkieferhälften.
2. Labial ist keine Wirkung festzustellen, sodaß durch die alleinige Injektion in das Foramen Operationen an den Zähnen nicht vorgenommen werden können.

3. Die Pulpensensibilität ist abgeschwächt, jedoch niemals so, daß eine Behandlung des Dentins, oder eine Exstirpation der Pulpa schmerzlos ausgeführt werden kann.
4. Die Indikation für diese Injektion ist verhältnismäßig gering. Der Einstich ist äußerst schmerzhaft und die erzielte Wirkung klein.

Bei der Extraktion eines Zahnes ist in jedem Falle eine Endanaesthesie vorzunehmen, die denselben Erfolg hat. Bei Eingriffen, die eine Resektion des Alveolarfortsatzes erfordern, wie z. B. bei Wurzelspitzenresektionen, bei der Ausmeißelung retinierter Zähne, oder bei Zystenoperation hat nur die Leitungsanaesthesie, also der Einstich in das Foramen incisivum den gewünschten Erfolg.

Die Injektion in das Foramen incisivum ist also nur dann anzuwenden, wenn die Größe des chirurgischen Eingriffes sie erfordert.

Herrn Professor Dr. Fliege bin ich für die Ueberlassung der Arbeit und für seine Unterstützung zu Dank verpflichtet.

Meine Untersuchungen in der Schädelsammlung des Anatomischen Institutes zu Marburg verdanke ich dem Entgegenkommen von Herrn Professor Dr. Nauck.

Literaturangabe.

Braun: Ueber die Anwendung des Suprarenins. Z. Bl. f. Gynäk. 1909.

—— Die örtliche Betäubung. 8. Aufl. Leipzig. 1933. S. 309.

Bünte und Moral: Die Leitungsanaesthesie im Ober- und Unterkiefer. Sammlung Meusser. 3. Aufl. 1920.

—— Beiträge zur Leitungsanaesthesie mit besonderer Berücksichtigung der anatomischen Verhältnisse. Oe. — U. V. f. Z. 1909, Nr. 6.

Corning: Lehrbuch der Topographischen Anatomie. 2. Aufl. Wiesbaden 09.

Fischer: Die lokale Anaesthesie in der Zahnheilkunde. 3. Aufl. Berlin 1914.

—— Die örtliche Betäubung in der Zahnheilkunde mit besonderer Berücksichtigung der Schleimhaut- und Leitungsanaesthesie. Berlin, 1933. 8. Auflage. S. 179—180.

Fliege: Eine neue verbesserte Injektionsspritze. Z. R. 1924. Nr. 21.

Härtel: Die Lokalanaesthesie. Stuttgart 1920. 2. Auflage. S. 111.

—— Die Leitungsanaesthesie und Injektionsbehandlung des Ganglion Gasseri und der Trigeminusäste. Archiv für klinische Chirurgie.

Hirschel: Lehrbuch der Lokalanaesthesie. Wiesbaden 1913.

Hofer: Die Leitungsanaesthesie des Nervus nasopalatinus Scarpae bei stomatologischen Eingriffen. Zeitschr. f. Stomatologie. 1922. S. 411.

Kantorowicz: Klinische Zahnheilkunde. 3. Aufl. Berlin. B. I. S. 11, S. 182.

—— Handwörterbuch der gesamten Zahnheilkunde. Leipzig. Berlin. 1929. Band 1. S. 115; 116.

Kühns: Ueber Gefäßverletzungen bei Lokalanaesthesie. D. M. f. Z. XXXVI, S. 65. 1918.

Kranz: Klinische Zahnheilkunde und ihre Grenzgebiete. München 1934.

v. Lenhossek: Topographie der Nerven mit Rücksicht auf die Leitungsanaesthesie. Scheff: Handbuch der Zahnheilk. 1922. Wien, Lpzg. S. 293—294.

Mayrhofer: Die Praxis der Zahnextraktion einschließlich der örtlichen Schmerzbetäubung. 2. u. 3. Aufl. München 1922. S. 20.

Melchior: Die Leitungsanaesthesie in der Mundhöhle.
Moral: Ueber die Lage des Anaesthesiedepots. Ergebnisse. IV. Jahrg. Heft 3.
—— Die Leitungsanaesthesie im Ober- und Unterkiefer. Berlin 31. S. 50.
Mori Roberto: Einige Beobachtungen über das Foramen incisivum. Stom. 1930. Heft 7, Seite 545.
Müller-Widmann: Die Lokalanaesthesie zur Extraktion der Zähne. Berlin-Leipzig 1921. S. 49.
Neumann: Führer durch die operative Zahnheilkunde. Berlin 1929.
Neumann-Kneuker: Oberkieferleitungsanaesthesie bei Zahnextraktionen und kleinen chirurg. Eingriffen. Oesterr. Zeitschr. f. Stomatologie. 1909. Heft 5.
Peckert: Ueber Lokalanaesthesie. Habilitationsschrift, Heidelberg 05.
Port Euler: Lehrbuch der Zahnheilkunde. 4. Aufl. München 1934. S. 358.
Reinmöller: Die Anaesthesie bei Operationen in der Mundhöhle. D. M. f. Z. 1908. Heft 6.
Scharlau: Ueber Nervenzonen am Kieferapparat. Ergebn., IV. Jhrg. 14. S. 239.
Scheff: Handbuch der Zahnheilkunde. Wien-Leipzig 1922.
Schleich: Ueber die Entwicklung der allgemeinen und lokalen Anaesthesie. Zeitschr. f. ärztl. Fortbildung. 1908.
Seidel: Beiträge zur Vermeidung von Mißerfolgen in der modernen Injektionsanaesthesie. D. M. f. Z. 1911. Heft 12.
—— Die häufigsten Fehler in der Technik der Injektionsanaesthesie. D. Z. W. 1924. S. 295.
—— Ueber strittige Fragen in der Lokalanaesthesie und deren Klärung. Deutsche Zahnheilkunde. 1913. Heft 31.
Seitz: Die zahnärztliche Lokalanaesthesie. Leipzig 1903.
Sicher: Anatomie und Technik der Leitungsanaesthesie im Bereiche der Mundhöhle. Berlin 1925. S. 31; 32.
Sicher und Tandler: Anatomie für Zahnärzte. Wien u. Berlin. 28. S. 34, S. 351; 354.
Smith, Arthur: Block Anaesthesia. St. Louis 1921.
Steiner: Praktikum der zahnärztlichen Chirurgie. Berlin 1926. S. 179.
Wetzel: Lehrbuch der Anatomie für Zahnärzte. 4. Aufl. Jena 1930. S. 142.
Williger: Zahnärztliche Chirurgie. 6. Aufl. Leipzig 1927. S. 122.

Lebenslauf.

Am 18. Dezember 1908 wurde ich als Sohn des Gendarmerie-Wachtmeisters Friedrich Löke und seiner Ehefrau Luise, geb. Schiebel in Vöhrum im Kreise Peine geboren.

Nach kurzem Besuch der Volksschule in Grossilsede absolvierte ich die Vorschule und das Realgymnasium in Peine und bestand im Jahre 1928 meine Reifeprüfung.

Von 1928—1931 studierte ich Philologie in Marburg und München und bestand mein Examen als Turn- und Sportlehrer.

Vom W.S. 1931/32 bis W.S. 1934/35 war ich als ordentlicher Studierender der Zahnheilkunde in Marburg immatrikuliert, legte nach 3 Semestern meine zahnärztliche Vorprüfung ab und bestand am 10. Mai 1935 mein Staatsexamen.

Meine akademischen Lehrer der Zahnheilkunde waren die Herren Professoren und Dozenten: Baars, Baumann, Baur, Boeminghaus, Dittler, Eimer, Fliege, Göppert, Grüneisen, Jacobshagen, Klapp, Kunzendorf, Loebell, Meerwein, Nauck, Pfannenstiel, von Reckow, Rix, Ruete, Seidel †, Strecker, Versé.